Lane Medical Library

Zahnärztliches Universitätsinstitut Berlin

Die operative Behandlung der Dauerverbindungen zwischen Mund- und Kieferhöhle

Inaugural-Dissertation

zur

Erlangung der zahnärztlichen Doktorwürde

der

Hohen medizinischen Fakultät

der

Friedrich-Wilhelms-Universität zu Berlin

vorgelegt von

Erich Wichmann, praktischer Zahnarzt
aus Eschwege (Reg.-Bez. Cassel)

September 1930

491

Tag der Promotion: 27. Sep. 1930

Gedruckt mit Genehmigung der Medizinischen Fakultät
der Universität Berlin

Dekan: Professor Dr. Friedrich
Referent: Professor Dr. Axhausen

Ueber die Behandlung oder genauer ausgedrückt über den plastischen Verschluß der Dauerverbindungen zwischen Antrum und Mundhöhle sind von den verschiedenen fachärztlichen Seiten bereits Arbeiten veröffentlicht worden. Wenn hier noch einmal auf dieses Thema eingegangen wird, so geschieht es, um eine Operationsmethode besonders zu erörtern, die von Herrn Professor Axhausen in der „Deutschen Monatsschrift für Zahnheilkunde 1930" angegeben ist. Von ihm wurden im Laufe eines knappen Jahres nicht weniger als 26 Fälle dieser Art an der chirurgischen Abteilung des zahnärztlichen Universitäts-Instituts zu Berlin mit bestem Erfolge behandelt.

Mit Dauerverbindungen zwischen Antrum und Mundhöhle bezeichnen wir alle Oeffnungen, die Mund- und Kieferhöhle miteinander verbinden, gleichgültig, welcher Ursache sie ihre Entstehung verdanken. Bekanntlich hat ja normalerweise das Antrum maxillare als Nebenhöhle der Nase nur einen natürlichen Ausgang zur letzteren hin, das Ostium maxillare, das im mittleren Nasengange liegt. Kieferhöhle und Mundhöhle sind also im normalen Zustand gegeneinander abgeschlossen. Die Größe der Höhle ist sehr verschieden. In der Gegend der Molaren ist beim aufrechtstehenden Menschen gewöhnlich ihr tiefster Punkt; doch sind bereits von vielen Beobachtern die verschiedensten Höhlentypen veröffentlicht worden, die infolge von Septierungen durch ganze und vollständige Knochen und Schleimhautleisten zwei und mehrere tiefste Stellen aufweisen. Besonders bei den sogenannten pneumatisierten Schädeln kann sie von einer außerordentlichen Ausdehnung sein, so daß der Boden der Kieferhöhle oft sogar unter den Boden der Nasenhöhle zu liegen kommt und nur durch eine sehr dünne Knochenschicht von der Mundhöhle getrennt ist. Die Molaren und auch Prämolaren ragen oft, nur durch diese äußerst dünne Knochenschicht getrennt oder sogar nur vom Periost umgeben, direkt in die Kieferhöhle hinein. Eine Verbindung zwischen Mund- und Kieferhöhle kann daher nur durch mechanische Einwirkungen oder durch pathologische Prozesse zustande kommen.

Die mechanischen Einwirkungen sind Traumen oder operative Eingriffe. Die traumatischen Defekte verdanken ihre Entstehung zum Teil äußerlichen Gewalteinwirkungen. So kann ein Hufschlag, wie Brand in der Chirurgie für Zahnärzte beschreibt, die Ursache der Eröffnung sein; auch der Stoß mit einer Wagendeichsel, ein auffallender Stein werden als Ursachen genannt. Verfasser hat in seiner Praxis selbst einen Fall erlebt, bei dem durch das plötzlich herabsausende Laufgewicht eines Fahrstuhls die Kieferhöhle des eine Reparatur ausführenden Monteurs in der Fossa canina eröffnet wurde. Doch diese Verletzungen sind äußerst selten, weit öfter kommen schon die Eröffnungen der Höhle durch Zahnextraktionen vor. Abbrechen von Teilen des Alveolarfortsatzes und des Antrumbodens oder Absprengungen der

äußeren Wand des letzteren resultieren wohl meistens aus unvorsichtigem unbedachten Arbeiten des betreffenden Zahnarztes. Aber auch diese Verletzungen kommen nur selten vor, häufiger schon geschieht es, daß Wurzeln in das Antrum versenkt werden oder daß nach Extraktion von Zähnen durch die Alveole hindurch eine Verbindung zwischen Kiefer- und Mundhöhle entsteht (Adrion-Hönig). Die Ursache dieser Ereignisse ist meist in den anatomischen Verhältnissen zu suchen, wie ich sie bereits weiter oben schon geschildert habe. Der Abstand der Wurzelspitzen vom Antrumboden, die tiefe Alveolarbucht, deren Boden nicht selten tiefer liegt als der Nasenboden, erhöhen die Gefahr der Eröffnung, sie machen sie bisweilen unumgänglich (Moral). In das Antrum versenkte Wurzeln wie jeder andere Fremdkörper führen zu einer Entzündung der Schleimhaut, zu einem Katarrh, der schon nach kurzer Zeit eitrige Beschaffenheit annimmt. Man sollte daraus die Lehre ziehen, solche Fremdkörper umgehend zu eliminieren. Ganz fehlerhaft ist es, in das Antrum geratene Wurzeln in der Höhle zurückzulassen. Durch möglichst baldige Entfernung kann man das Entstehen akuter und chronischer Schleimhautveränderungen mit Sicherheit vermeiden. Gelingt aber die Entfernung durch die Perforationsstelle nicht, so vermeide man nach Möglichkeit eine wesentliche Erweiterung dieser Stelle, da sie äußerst schwer zuheilt und meist eine Dauerverbindung zwischen Mund- und Kieferhöhle zurückläßt. Man eröffne in einem solchen Falle lieber breit, von der Fossa canina aus, da man von hier einen guten Einblick erhalten und eine kräftige Ausspülung bewerkstelligen kann, die den Fremdkörper mit sich reißt. Eine derartige Oeffnung läßt sich auch sicher wieder schließen (Hesse).

Als weitere Ursache für die Eröffnung des Sinus maxillaris kommen entzündliche Prozesse in Betracht, und zwar zunächst diejenigen, die von den Zähnen ausgehen. Lange Zeit hindurch hat man das sogenannte dentale Empyem als eine große Seltenheit hinzustellen versucht, die klinischen Erfahrungen haben jedoch gezeigt, daß bei einem großen Teil von Entzündungen der Kieferhöhlenschleimhaut die Zähne die Schuld tragen (Hajek). Nun wird zwar nicht bei jedem dentalen Empyem die Kieferhöhle eröffnet, aber häufig genug sind durch diese entzündlichen Prozesse eine Verbindung zwischen Mund- und Kieferhöhle entstanden.

Bei der akuten Periodontitis können die Entzündungserreger von der Alveole aus den Knochen durchwandern und so in die Kieferhöhle gelangen, und hier ein Empyem hervorrufen. Die Möglichkeit eines Durchbruches in die Höhe besteht aber nur dann, wenn jene vorstehend erwähnten anatomischen Verhältnisse vorliegen, die bei Extraktion der betreffenden Zähne eine Eröffnung der Kieferhöhle bedingen, also der Antrumboden nur eine sehr dünne Knochenplatte darstellt oder die Wurzelspitzen unmittelbar im Kontakt mit der Kieferhöhlenschleimhaut stehen. Ein solcher Durchbruch hat dann meist ein akutes Empyem zur Folge mit allen Begleiterscheinungen: Schmerzen, Fieber, Eiter aus der betreffenden Nasenhälfte.

Einen wesentlich anderen Verlauf nehmen die Fälle mit chronischer Periodontitis. Bekanntlich wirft bei dieser Art von Entzündungen die Wur-

zelhaut als Reaktion gegen die auf sie eindringenden Entzündungserreger einen Schutzwall, ein sogenanntes Granulom, auf, das die Eigenschaft hat, sich ohne besondere subjektive Beschwerden auf Kosten des Knochens auszubreiten, da die Granulome die Fähigkeit haben, den Knochen einzuschmelzen und zu resorbieren. Bricht ein derartiges Granulom nach der Kieferhöhle durch, so kann es hier manchmal lange Zeit liegen, ohne irgendwelche Erscheinungen hervorzurufen und wird erst bei der zufälligen Extraktion des Zahnes entdeckt. Auch wenn das Granulom eine Entzündung der Kieferhöhlenschleimhaut hervorruft, macht sich diese oft so wenig bemerkbar, daß meist längere Zeit darüber vergeht, ehe der Patient durch heftige Beschwerden veranlaßt, den Arzt aufsucht. Wird dann der betreffende Zahn entfernt, so findet man die Höhle offen und oft ergießt sich Eiter aus der Alveole in die Mundhöhle.

Eine weitere Ursache zur Eröffnung des Antrums geben die Zahnwurzelzysten. Sie entwickeln sich aus den epithelführenden Granulomen an den Wurzeln pulpaloser Zähne. Bei außerordentlich langsamen schmerzlosem Wachstum wuchern sie unter Verdrängung des Knochens in die Kieferhöhle hinein und füllen unter Umständen die ganze Höhle aus. Oeffnet sich nun die Zyste nach der Kieferhöhle zu, so entsteht auch ein Empyem. Nach Extraktion des schuldigen Zahnes besteht dann oft eine Verbindung zwischen Mund- und Kieferhöhle (Williger).

Auch Fälle von primärer Osteomyelitis des Oberkieferknochens sind berichtet, die zu Nekrose und Sequesterbildung der Kieferwände und weiter zu einem Empyem des Antrums führten. Fälle, in denen durch Tuberkulose der Alveolarfortsatz perforiert und das Antrum eröffnet wurde, sind nur sehr selten beobachtet worden. Ebenso verhält es sich bei Eröffnungen durch Nekrose infolge luetischer Affektionen.

Weiter wäre dann noch die Durchwachsung der Kieferhöhlenwände durch Geschwülste zu besprechen, und zwar zunächst der gutartigen. So berichtet Marziani in der Zeitschrift für Stomatologie 1925, daß bei ausgedehnten Epuliden, bei denen eine größere Resektion des Alveolarfortsatzes vorgenommen werden mußte, man unter Umständen mit einer Eröffnung der Kieferhöhle rechnen müsse. Wolf führt in derselben Zeitschrift 1926 einen Fall von Riesenzellepulis an, bei dem der vom Tumor vollständig durchsetzte Alveolarkamm abgetragen werden mußte, wobei die linke Kieferhöhle in größerem Ausmaße eröffnet wurde.

Von den malignen Geschwülsten, die durch Hineinwachsen in die Kieferhöhle zu einer Verbindung mit der Mundhöhle führen, wären zunächst die Sarkome zu nennen, häufiger noch die Karzinome, die einmal ihren Ursprung von der Kieferhöhlenschleimhaut nehmen und bereits die ganze Höhle ausgefüllt haben, ehe sie sich äußerlich bemerkbar machen. Ein andermal können sie sich auch von der Schleimhaut des Oberkiefers aus entwickeln, Alveolarfortsatz und Gaumen ergreifen und von hier aus den Boden des Antrums durchwachsen.

Zum Schluß sind noch jene Mund-Kieferhöhlen-Oeffnungen zu besprechen, die durch einen operativen Eingriff entstehen. Die Eröffnung des Antrums vom Munde her geschieht fast ausschließlich zur Einleitung einer Behandlung der erkrankten Schleimhaut. In der Hauptsache kommt hierfür heute die Operation nach Luc-Caldwel in Frage. Sie besteht in einer breiten Eröffnung der Außenwand des Antrums von der Fossa canina aus, Entfernung der erkrankten Schleimhaut und Anlegung eines breiten Zuganges zum unteren Nasengang. Die Epithelisierung der ihrer Schleimhaut beraubten Kieferhöhle geschieht dann von dieser Oeffnung her. Die Oeffnung nach der Mundhöhle wird durch Naht geschlossen und verheilt in den meisten Fällen glatt. Wenn nicht, dann ist ebenfalls eine Dauerverbindung zwischen den beiden Höhlen in der Fossa canina vorhanden.

Welcher Art sind nun die Schädigungen für die Schleimhaut der Kieferhöhle und welches sind die Unannehmlichkeiten für die von einer derartigen Dauerverbindung betroffenen Patienten. Diese Frage ist von den einzelnen Autoren sehr verschieden beurteilt worden. Während von einem Teil derselben die Gefahr für die Kieferhöhle nur sehr gering eingeschätzt und behauptet wird, daß die Empfindlichkeit der Höhle im allgemeinen überschätzt wird, sind andere der Ansicht, daß eine Verbindung zwischen beiden Höhlen möglichst vermieden werden müsse, oder wenn nicht zu umgeheen, nicht lange bestehen bleiben dürfe. So sieht Williger in diesen oralen Oeffnungen die Möglichkeit einer immer wiederkehrenden Infektion, wenn er schreibt:

„Die Kieferhöhle ist eine Nebenhöhle der Nase und darf mit der Mundhöhle nicht in dauernde Verbindung gebracht werden, weil das unvermeidliche Eindringen von Speichel, Mikroorganismen und Nahrungsmittelresten die Ausheilung einer chronisch erkrankten Kieferhöhle unmöglich machen."

Weitere unangenehme Komplikationen sind die Sprachstörungen bei größeren Oeffnungen und der Durchfluß des Parotisspeichel durch die Kieferhöhle und von da weiter durch die Nase, wenn die Oeffnung in der Gegend des Weisheitszahnes gegenüber dem Duktus Stenonianus liegt. So berichtet Mayer in der Wiener medizinischen Wochenschrift 1921, daß die Patienten vor allen Dingen darüber klagen, daß beim Essen der Speichel aus der Nase herausfließe und daß sie sich nicht schneuzen könnten, weil die Luft bei der Fistel herauskomme. Aus alledem geht zur Genüge hervor, daß die oralen Oeffnungen für die Kieferhöhle eine dauernde Quelle von Schädlichkeiten darstellen, so daß man sie nicht unbehandelt lassen darf.

Man hat nun versucht, diese Fisteln therapeutisch zu schließen und zunächst empfohlen, durch Kauterisieren der Fistelränder oder durch Aetzen mit Höllenstein die Granulation des Gewebes anzuregen und so einen Schluß der Oeffnung herbeizuführen. Diese Mittel haben nur bei granulierenden Fisteln Erfolg; in den Fällen, bei denen schon eine Epithelisierung des Fistelganges nach innen zu stattgefunden hat, sich also eine sogenannte Lippenfistel gebildet hat, versagen sie natürlich.

Weiter hat man zu anderen Verschlüssen Zuflucht genommen, und zwar zu den Obturatoren, die man teils aus hartem oder weichem Kautschuk, teils aus Metall und Glas angefertigt hat und die man entweder durch Klammern an den Nachbarzähnen befestigt oder mit einer künstlichen Gebißplatte fest verbunden hat. Aber diese Art des Verschlusses hat seine großen Nachteile, da die Stifte die Wände der Kanäle reizen und das Eindringen von Bakterien und Speiseresten doch nicht verhindern können, so daß eine dauernde Gefahr der Infektion der Kieferhöhle bestehen bleibt. Zange hat eine große Anzahl derartig verschlossener Fälle nachuntersucht und festgestellt, daß bei allen ein chronisches Empyem bestand.

Bei geringer Eröffnung der nichtinfizierten Kieferhöhle durch Zahnextraktionen hat Williger die Tamponade der Alveole mit Jodoformgaze empfohlen. Axhausen dagegen unternimmt bei derartig freien Oeffnungen garnichts, da gerade durch den feuchten Blutschorf, der sich dann in der Alveole bilden kann, die Oeffnung am besten verschlossen wird und von diesem Blutschorf aus ja die Regeneration des Gewebes ihren Ausgang nimmt. Oeffnungen, die derart behandelt werden, heilen in den meisten Fällen spontan, ohne irgendwelche Beschwerden zu hinterlassen.

Diese Methode ist natürlich nur für kleinere Oeffnungen verwendbar. Mittlere und größere Defekte müssen unverzüglich operativ geschlossen werden. Man hat daher nach einer anderen Methode gesucht, derartige Oeffnungen des Sinus maxillares dauernd zu schließen und hat sie gefunden in einem Verfahren, das in der Chirurgie schon seit langem benutzt wird, nämlich in der Plastik.

Die verschiedenen Methoden von Lappenplastiken, die im folgenden behandelt werden, betreffen zunächst nur die Schließung von mittleren und größeren Defekten, und zwar handelt es sich hierbei nur um Oeffnungen, die oberhalb des Alveolarfortsatzes liegen und meistens nach Radikaloperationen erkrankter Kieferhöhlen entstanden sind.

So hat Lautenschläger vor Jahren, als er bei seinen Kieferhöhlen-Operationen vom Munde aus noch regelmäßig die Operationsöffnung bis zur völligen Ausheilung offen hielt und infolgedessen gezwungen war, die so entstandene Fistel noch nachträglich plastisch zu schließen, folgendes Verfahren angegeben. Er bildet durch Umschneiden und vorsichtiges Abpräparieren von der Unterlage oberhalb und unterhalb der Fistelöffnung je einen kleinen Schleimhautlappen mit der Basis am Fistelrande, schlägt die beiden in der Mitte sich alsdann berührenden und hier zur Vernähung mit Katgut gelangenden Schleimhautläppchen fistelwärts um, so daß die Fistel nun zunächst mit kieferhöhlenwärts Schleimhaut tragendem Gewebe überbrückt ist. Die Fleischseite der umgeklappten Schleimhautläppchen und den durch ihre Ablösung entstandenen Gewebedefekt deckt er nun mit einem beweglich gemachten Schürzenlappen aus der Wangenschleimhaut, den er mit dem Zahnfleischwundrande besonders sorgfältig vernäht. Auf diese Weise erhält er doppelseitig sowohl kieferhöhlen- wie mundwärts Schleimhaut tragenden Verschluß der Fistel, der bei Vermeidung jeglicher Spannung nach seinen

Erfahrungen auch gewöhnlich hält. Eine besondere Aufmerksamkeit schenkt er im Operationsgebiet etwa vorhandenen Zähnen, entblößte Wurzeln müssen reseziert oder besser entfernt werden. Er bemerkt aber selbst, daß öfter größere oder kleinere Fisteln zurückbleiben, die entweder durch Aetzung und Kauterisierung oder durch abermaligen plastischen Verschluß zur Heilung gebracht werden.

Ganzer hat später diese Methode dadurch modifiziert, daß er aus der Wangenschleimhaut nicht einen Schürzenlappen, sondern einen Brückenlappen gewann, der eine ausgedehnte Verschiebung zuläßt. Er empfiehlt aber in allen Fällen, in denen man aus der Wangen- oder Lippenschleimhaut einen Brückenlappen gewinnt, den entstandenen Schleimhautdefekt durch Zuziehen der unterminierten Wundränder in senkrechter Richtung wieder zu decken. Auf diese Weise läßt sich der Defekt wieder restlos ausgleichen. Das Wesentliche der geschilderten Plastik ist:

1. Keine Entzündungserscheinungen oder Eiterungen in der Umgebung, besonders der Kieferhöhle,
2. Epithelauskleidung der Kieferhöhle,
3. Gute Ernährung der Lappen,
4. Breites Aufliegen der Wundflächen,
5. Schutz der Naht durch zweckentsprechenden Verband.

Daß die Naht in jedem Falle eine äußerst sorgfältige sein muß, ist selbstverständlich.

Fleischmann gibt im Archiv für Ohrenheilkunde 1928 ein einfaches Verfahren zum plastischen Verschluß von Antrumfisteln folgendermaßen an: Das Ausschneiden der alten Narbe einschließlich der Fistel zur Vermeidung eines Rezidives hat so zu erfolgen, daß die nachfolgende Wundnaht genügend weit, also einen halben, besser noch einen ganzen Zentimeter unterhalb des Knochendefektes zu liegen kommt. Man kann dabei ruhig mit dem Schnitt bis nahe an den Zahnfleischrand gehen, falls dies die Umstände erfordern. Es wird dann ein dreieckiger Lappen gebildet, dessen Spitze am Lippenrot gelegen ist und dessen Schenkel nach den beiden Enden des zu deckenden Defektes verlaufen, wobei beiderseits auf das Erhaltenbleiben einer genügend breiten Ernährungsbrücke zu achten ist. Dieser Lappen wird nach Ablösung von seiner Unterlage soweit in der Richtung nach seiner Basis verschoben, bis eine bequeme Vernähung der Wundränder ohne Spannung möglich ist, worauf der neu entstandene Defekt an der Lippe durch eine Y-förmige Nahtreihe gedeckt wird. Fleischmann will bisher nur gute Erfahrungen mit dieser Art Plastik gemacht haben. Sie hat aber m. E. den Nachteil, daß sie in ihrer Anwendbarkeit sehr beschränkt ist, da sie nur für kleinere und bukkal gelegene Oeffnungen in Betracht kommt; bei Fisteln, deren Ausgang auf der Höhe des Alveolarkammes, womöglich noch in einer Lücke zwischen dem sonst intakten Gebiß liegt, dürfte sie kaum anwendbar sein.

Zum Schluß dieser Reihe sei noch eine Plastik angegeben, die von Mayer in der Wiener medizinischen Wochenschrift 1921 behandelt worden

ist. Er teilt dort mit, daß er selbst einige Fälle behandelt hat, wo nach einer Zahnextraktion eine Kieferhöhleneiterung aufgetreten war, und er bei der Untersuchung der Alveole des extrahierten Zahnes mit der Sonde ein nekrotisches Knochenstück entdeckte. Nach Entfernung des Sequesters, die stets leicht gelang, zeigte sich ein Defekt im Kieferhöhlenboden. In allen diesen Fällen heilte die Kieferhöhleneiterung nach Durchspülung sehr rasch aus und schloß sich die Fistel spontan. In diesen Fällen hatte es sich offenbar um eine Nekrose des Alveolarfortsatzes gehandelt, die durch Fraktur desselben infolge Zahnextraktion entstanden war. Er beschreibt ferner drei Fälle von großen Fisteln, die ebenfalls nach Zahnextraktionen entstanden waren, sich aber nicht spontan geschlassen hatten. Bei zweien bestand keine Kieferhöhleneiterung. Er schloß diese Fisteln auf folgende Weise:

Er umschnitt die Oeffnung bogenförmig, und zwar machte er den Schnitt auf der bukkalen Fläche des Alveolarfortsatzes mit größerem Radius; sodann präparierte er die Schleimhaut samt dem Periost ab und stülpte die dadurch gewonnenen Lappen in die Fistel hinein und vernähte sie durch zwei Katgutnähte. Dann mobilisierte er die Schleimhaut rings um den Lappenschnitt ausgiebig, so daß er sie bequem linear vernähen konnte. In allen drei Fällen, im dritten natürlich erst nach Ausheilung der Kieferhöhleneiterung, stellte sich glatte Heilung und dauernder Verschluß der Fisteln ein. Auch diese Methode ist m. E. nur für kleinere Fisteln zu gebrauchen, da bei größeren Oeffnungen das die Fistel umgebende Schleimhautmaterial zur Schließung des Defektes nicht ausreichen würde.

Es sind in der Literatur noch mehrere Methoden dieser Art angegeben worden, aber bei allen diesen Operationsarten handelt es sich auch nur um Modifikationen der bereits beschriebenen. — —

Ich komme nun zu den unteren Antrum-Mundhöhlen-Verbindungen, die ihren Sitz direkt auf dem Alveolarfortsatz haben, und über deren operativen Verschluß in der Literatur so gut wie nichts zu finden ist.

Die einfachste Art, die aber nur für sehr kleine Defekte in Frage kommt, besteht darin, daß die die Fistelmündung umgebende Schleimhaut angefrischt, durch Loslösen von ihrer Unterlage mobilisiert und durch Naht vereinigt wird. Williger gibt dieses Verfahren an und empfiehlt es besonders für die Fälle, wo eine gesunde Kieferhöhle bei Zahnextraktion eröffnet wird. Diese Methode kommt m. E. aber auch nur für derartige frische Fälle in Betracht, während sie bei Fisteln, bei denen die Kanalwände sich schon mit Epithel überzogen haben, keinesfalls einen Erfolg verspricht.

Ein anderer Vorschlag in dieser Richtung ist von Zange ausgegangen. Auch er sagt, daß über den Verschluß von Kieferhöhlen-Alveolar-Mundfisteln in der Literatur nichts rechtes zu finden sei. Das beruht indes gewiß nicht darauf, daß diese Art von Fisteln den zuvor besprochenen einfach gleich zu setzen und die dort angegebenen Verfahren auch auf sie ohne weiteres anwendbar sind. Daß dem nicht so ist, ergibt sich ganz von selbst aus den anatomischen Verhältnissen, die dort eine breite und flache Verbindung, hier

einen engen und ziemlich langen, durch eine dicke Knochenleiste hindurch führenden Gang darbieten. Auch das man ohne Schwierigkeiten, einfach durch Auskratzen des Ganges oder dergleichen, mit diesen Fisteln fertig würde, trifft nach Zange nicht zu. Er glaubt deshalb bei Kieferhöhlen-Alveolar-Mundfisteln ein Verfahren empfehlen zu können, das wohl bisher am meisten Anwendung gefunden hat und welches er folgendermaßen beschreibt:

Die Technik nach Zange ist aus den beiden seiner Arbeit entnommenen Abbildungen ersichtlich.

Abb. 1

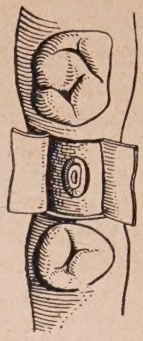

Abb. 2

Operation nach Zange

Er umschneidet im Kreise zunächst die äußere Mündung der Fistel bis auf den Knochen, führt von hier aus dann je einen Schnitt auf der Kante des zahnlosen Alveolarfortsatzes nach vorne und hinten und weiter dann noch je einen bogenförmigen quer dazu, den Alveolarfortsatz umgreifend, und zwar ebenfalls bis auf den Knochen, Abb. 1. Nun löst er die beiden so umschnittenen Alveolar-Schleimhautperiost-Lappen, einen inneren gaumenwärts und einen äußeren wangenwärts vom Knochen so weit ab, bis der ganze knöcherne Alveolarrand frei liegt, Abb. 2. Jetzt wird mit einem feinen Rasparatorium der häutige Fistelgang von der knöchernen Kanalwand rings sorgfältig abgelöst. Sodann wird der ganze Alveolarfortsatz um den Fistelgang herum mit dem Meißel bis zum Kieferhöhlenboden abgetragen, so daß der häutige Fistelgang schließlich auch in seinem Uebergang in die Schleimhaut des Kieferhöhlenbodens genügend frei liegt und in die Kieferhöhle hineingestülpt werden kann. Die Schleimhaut muß dabei möglichst geschont werden, wenn auch kleine Einrisse, so lange der eingestülpte Schleimhautbeutel in der Hauptsache mit der umgebenden Kieferhöhlenschleimhaut im Zusammenhang bleibt, nicht schaden. Ja man kann, falls der Fistelschlauch zum regelrechten Einstülpen zu eng ist, ihn auch ruhig spalten und dann erst die Einstülpung in die Kieferhöhle vollziehen. Man erreicht auf diese Weise nicht nur eine sichere und vollständige Ausrottung des Fistelganges, sondern zugleich auch eine einfache und natürliche Schleimhautdeckung der inneren Fistelöffnung kieferhöhlenwärts. Zur äußeren Schleimhautdeckung braucht

man dann nur noch die beiden anfangs zurückgeklappten Alveolar-Schleimhautperiost-Lappen (Abb. 2) wieder durch die Naht miteinander zu vereinigen, was dank dem durch die vorausgegangene Knochenabtragung geschaffenen Raumgewinn gewöhnlich sogar mit einem nicht unbeträchtlichen Gewebsüberschuß gelingt, so daß als denkbar günstigste Vorbedingung für die erfolgreiche Heilung Fleisch breit auf Fleisch und Wundrand genau auf Wundrand ohne jede Spannung zu liegen kommt.

Wenn auch diese Methode zweifellos ihre Vorteile hat und in geeigneten Fällen vielfach von Erfolg begleitet sein wird, so bleiben doch eine ganze Reihe von Nachteilen bestehen, von denen zunächst die Beschränkung der Anwendbarkeit zu nennen wäre. Die Methode ist nur zu verwenden, wenn die Oeffnung klein und auf der Höhe des Alveolarkammes gelegen ist, bei bukkal herunterreichenden oder bukkal gelegenen Oeffnungen läßt sich der erforderliche Schleimhautüberschuß nicht gewinnen. Weiter ist die Opferung des Alveolarkammes mit Rücksicht auf spätere prothetische Erfordernisse nicht ratsam und drittens ist die technische Ausführung derselben nicht ganz einfach, da das Herauspräparieren des Fistelganges und seine Versenkung in die Kieferhöhle doch erhebliche Schwierigkeiten verursacht. Als letztes muß der Umstand, daß die Decknaht direkt auf die zu schließende Oeffnung des Knochens und der Kieferhöhle zu liegen kommt, bedenklich erscheinen, da zur Vermeidung eines Rezidives nach einem alten Grundsatz der Plastik die Decknaht, wenn irgend möglich, abseits der zu verschließenden Oeffnung gelegt werden muß.

Axhausen hat nun bei der großen Zahl von Kranken, die die chirurgische Abteilung des Zahnärztlichen Universitäts-Instituts wegen ihrer Antrum-Mundhöhlenverbindungen aufsuchten und ferner veranlaßt dadurch, daß ein Teil der Patienten schon vorher von anderer Seite nach der Methode Zange, einige Male auch mit der Gaumenplastik Pichler ohne Erfolg operiert worden war, nach einer in allen Fällen anwendbaren, wirksamen und technisch einfachen Plastik gesucht und hat sie auch gefunden in einem Verfahren, das im folgenden besprochen werden soll. Zunächst ist die Frage wichtig, welche Anforderungen wir an eine brauchbare Operationsmethode dieser Art stellen müssen. Dabei kommen wir zu folgendem Ergebnis:

1. Die Plastik muß in jedem Falle unterer AMV. anwendbar sein. Die Lage der unteren AMV. ist außerordentlich variabel. Nicht immer liegen die kleinen, meist rundlichen Oeffnungen direkt auf der Höhe des Alveolarkammes; wir finden sie auch als schlitzförmige Oeffnungen dem Zahnhals des einen Nachbarzahnes direkt anliegend, manchmal auch als spaltförmige Oeffnung so gelegen, daß sie von der Höhe des Alveolarkammes sich auf die bukkale Seite in verschiedener Ausdehnung fortsetzt. Eine Plastik, die nur für einen Teil der Fälle anwendbar ist, hat immer etwas mießliches an sich. Eine einheitlich brauchbare Methode verdient daher durchaus den Vorzug.
2. Die Methode muß bei technisch richtiger Anwendung erfolgsicher sein, denn für den Patienten wie für den Operateur ist nichts unangenehmer,

als das Mißlingen einer plastischen Operation, da der Zustand danach immer schlechter ist als zuvor.

3. Die Opferung funktionell wichtiger Teile muß vermieden werden. Die Entfernung eines benachbarten Zahnes kann nur in besonderen Ausnahmefällen als zulässig betrachtet werden, aber auch die Entfernung größerer Teile des Alveolarkammes kann aus den schon vorher angeführten Gründen nicht als völlig gleichgültig angesehen werden.
4. Offene Wunden sollen nach der Plastik nicht zurück bleiben, da jede offene Wunde Granulation, Eiterung, Verzögerung der Heilung und Narbenbildung bedeutet.

Diesen Forderungen glaubt Axhausen mit seiner Methode im vollen Umfange gerecht zu werden. Grundsätzlich richtig erschien ihm die Deckung mit breitem Lappen. Zweckmäßiger aber als die starre Gaumenschleimhaut (Pichler) schien ihm die weiche, bewegliche und schmiegsame Wangenschleimhaut zu sein. Die Ernährung des Lappens wird dadurch gewährleistet, daß an der Schleimhaut eine dünne Muskelschicht des Buccinatorius belassen wird. Da der breite Lappen auch eine entsprechende Haftfläche haben muß,

Abb. 3. Kleines Antrumloch

ist eine breite Anfrischung durch Schleimhautexcision in der Umgebung der Fistel erforderlich. Eine Verkürzung des Vestibulums, ein Bedenken, das Zange gegen die Lappendeckung aus der Wangenschleimhaut geäußert hat, tritt nicht ein, wenn man den Lappenstiel genau in den Fornix legt und das Zahnfleisch bis zum Fornix entfernt; dann schmiegt sich der Lappen vom Fornix aus der bukkalen Seite des Alveolarfortsatzes an und nur, wenn man den Stiel höher legt, kommt eine Abflachung oder Ueberbrückung des Fornix zustande, die gegebenenfalls eine kleine Nachoperation erfordert.

Der ganze Verlauf der Plastik geht aus folgenden schematischen Zeichnungen hervor, die der Arbeit von Axhausen entnommen sind.

Zunächst wird die exzidierende Zahnfleischpartie im Sinne der Abb. 4 umschnitten, wobei der Schnitt gradlinig in der Umschlagfalte endigt; der gesamte bukkale Zahnfleischüberzug fällt also in diesem Bereiche fort. Die umschnittene Partie wird nun vollständig vom Knochen abgelöst und die Verbindung an der Fistelöffnung wird mit spitzem Messer einfach durchtrennt, wobei die Messerspitze etwas in die Knochenöffnung eindringt. Wichtig ist, daß der Gaumenteil des Schnittes nicht zu nahe an die Fistelöffnung kommt und an der Gaumenschleimhaut der Schnitt so schräg auf den Knochen durchgeführt wird, daß vom Epithel etwas mehr fortfällt als von den tieferen Schichten. Dadurch schafft man eine breitere Wundfläche und der Lappenrand legt sich besser an. Die Anfrischung muß unbedingt bis direkt an den Fornix reichen, wenn man eine Abflachung des Vestibulums vermeiden will. Nach Entfernung der umschnittenen Schleimhautpartie werden die Wundränder des Zahnfleisches und besonders des Gaumens vom unterliegenden Knochen abgelöst, was eine große Erleichterung für die spätere Naht bedeutet. Die schmale Schleimhautbrücke nach den benachbarten Zähnen zu, falls solche vorhanden sind, bleibt dabei unberührt.

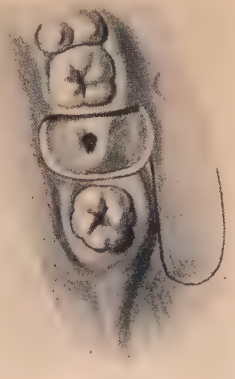

Abb. 4. *Verschlußplastik a*

Es folgt nun die Präparation des Lappens. Die Wange wird abgehalten, energisch gespannt und der Ductus Stenonianus aufgesucht. Während man ihn im Auge behält, wird der Lappen durch Einritzen umgrenzt, bis Form, Länge und Lage stimmt. Der eine Längsschnitt bildet die Fortsetzung des Defektrandes im Fornix (Abb. 4). Der Basispunkt des anderen Längsschnittes liegt in der Höhe der der Lappenrichtung zugewandten Ecke des Anfrischungsbezirkes im Fornix, aber soweit vom Wundrand entfernt, wie die Breite des Lappens gewünscht wird (Abb. 4). Die notwendige Länge des Lappens ergibt sich aus dem Defekt, die Form ist rechteckig. Unter allen Umständen muß der Stiel des Lappens ausschließlich im Wangenteil liegen, weil die diesseits

gelegene dünne Schleimhaut des Alveolarfortsatzes zum Lappenstiel völlig ungeeignet ist. Der Lappen wird nun nach der Vertiefung der Einschnitte mit Scherenschlägen von der Unterseite bis zur Basis abgelöst, wobei unbedingt eine dünne Muskelschicht am Lappen zu erhalten ist. Nach Ablösung des Lappens wird eine Haltenaht in die Kuppe gelegt, der Lappen abseits gelagert und die nun frei liegende Entnahmestelle durch Seidenknopfnähte wieder verschlossen (Abb. 5).

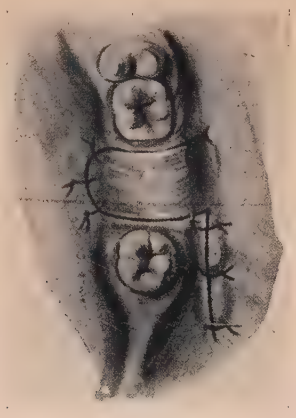

Abb. 5. Verschlußplastik b

Der Lappen wird nun in den Zahnfleischdefekt eingepaßt. Die wichtigsten Nähte sind die drei Knopfnähte von der Kuppe des Lappens zur Gaumenschleimhaut. Sie werden nach der Einpassung an den zueinander passenden Stellen erst alle drei gelegt und dann nacheinander geknüpft. Die Gaumenschleimhaut ist dick zu fassen, die Nähte sind ohne Gewalt zu knüpfen. Es folgen dann zwei oder vier Knopfnähte von den Seitenteilen des Lappens zur bukkalen Schleimhaut (Abb. 5).

Bei kleineren und mittleren Oeffnungen wurde die Kanalauskleidung einfach abgeschnitten, bei größeren Oeffnungen wurde dieselbe umschnitten, die Innenlefzen der umschnittenen Partie von der Unterlage bis zum Knochenrand abgelöst und nach innen umgelegt, um eine Innenauskleidung an der Lochstelle zu gewinnen.

Die meisten Operationen wurden ambulant ausgeführt und die Patienten angewiesen, in der ersten Woche nur Flüssiges und Breiiges zu sich zu nehmen, nach der Nahrungsaufnahme den Mund mit Wasserstoffsuperoxyd zu spülen, möglichst wenig zu sprechen und zu husten, nicht zu rauchen und vor allem nicht gewaltsam zu nießen. Die Seidennähte wurden nach etwa 8 Tagen entfernt.

Die Methode entspricht den oben genannten Forderungen. Sie ist für alle unteren AMV. anwendbar, sie hinterläßt keine offenen Wunden, sie läßt

den Knochenbestand unversehrt und opfert keinen Zahn. Was nun die Erfolgsicherheit anbelangt, so ist darüber zu berichten, daß von den 26 operierten Fällen 25 vollständig zur Heilung gelangt sind; gewiß ein erfreuliches Ergebnis, ganz besonders bei der großen Zahl der einmal und mehrfach von anderer Seite vergeblich voroperierten Fälle. Nur in einem Fall kam die Fistel nicht zum Verschluß. In diesem, schon zweimal voroperierten Falle lag die ziemlich große schlitzartige Fistelöffnung direkt dem Zahnhals des benachbarten Zahnes an. Auch hier heilte der Lappen ohne Störung an; aber, obwohl in diesem Falle auch die Kieferhöhlenschleimhaut vom Oeffnungsrande aus ersetzt worden war, blieb zwischen Lappenrand und Zahnhals eine Verbindung bestehen. Eine kleine Nachoperation nach Opferung des Zahnes brachte auch diese Oeffnung zum Verschluß.

Die folgenden 14 Fälle, von denen ich die Krankengeschichten noch nachträglich zusammenstellen konnte — leider waren über die anderen Fälle keine Krankengeschichten angelegt und die betreffenden Patienten nicht mehr zu erreichen — beweisen ebenfalls, daß die Methode von großer Erfolgsicherheit ist, denn in allen diesen von mir zum Teil nachuntersuchten Fällen war ein vollständiger Verschluß der Daueröffnung eingetreten, ohne eine funktionelle Störung zu hinterlassen. Nur in einem Falle, bei dem sich eine Brücke gebildet und das Vestibulum sich infolgedessen etwas verkürzt hatte, war eine kleine Nachoperation zur Beseitigung dieses Mangels notwendig.

Fall 1: Bei einem 56jährigen Manne bestand nach Radikaloperation im Juli 27 eine Antrumfistel. Im März 28, sowie im Februar 29, das letzte Mal in der Hals-Nasen-Klinik der Charité, wurde vergeblich versucht, die Fistel plastisch zu decken. Sie befand sich am zahnlosen rechten Oberkiefer, in der Tiefe der Uebergangsfalte, etwa in Gegend des 1. Molaren. Im März 29 Antrumplastik nach obiger Methode. Glatte Heilung, Oeffnung definitiv geschlossen, Fornix gut erhalten.

Fall 2: Bei einer 39jährigen Frau bleibt nach Radikaloperation der rechten Kieferhöhle, die im Anfang November 28 vorgenommen wurde, eine größere Daueröffnung zum Munde bestehen. Oben rechts 1—6 sind vorhanden, es fehlen 7 und 8, die Oeffnung befindet sich in Gegend oben rechts 7 bukkalwärts. Am 22. November 28 nach Spülung und Reinigung der Kieferhöhle Antrumplastik wie oben.

Glatte Heilung. Am 1. 2. 30 Fistel geschlossen, Fornix gut erhalten.

Fall 3: Bei einer 26jährigen Frau wurde bei Extraktion von oben rechts 6 im Januar 29 die Kieferhöhle eröffnet. Im März 29 besteht Antrumfistel noch. Es sind vorhanden oben rechts 1—5 und 8, 6 und 7 fehlen. Nach Spülung und Reinigung der Kieferhöhle am 31. 5. 29 Antrumplastik wie oben.

Glatte Heilung, am 1. 2. 30 Fistel verschlossen, Fornix gut erhalten, Decklappen gut erkennbar.

Fall 4: Bei einem 23jährigen Manne wurde bei Extraktion von oben rechts 6 im Juli 28 die Kieferhöhle eröffnet. Seitdem Antrumfistel, Patient hat keine Beschwerden. Im Juni 29 besteht Antrumfistel noch, bei Spülung

kein Eiter. Es sind vorhanden oben rechts 1—5 und 7, die Oeffnung befindet sich auf der Höhe des Alveolarkammes. Am 25. Juni 29 Antrumplastik wie oben, glatte Heilung.

Am 1. 2. 30 Decklappen gut sichtbar, Fistel geschlossen, Fornix gut erhalten.

Fall 5: Bei einer 42jährigen Frau wurde am 14. Oktober 29 oben links 6 wegen Periodontitis entfernt. Es zeigen sich zunächst keine Symptome einer eröffneten Kieferhöhle. Eine Woche später wuchs aus der Wunde ein kirschgroßes Gewächs. Darauf wurde Patientin auf Zyste operiert, wobei die Kieferhöhle eröffnet wurde. Am 19. 11. 29 wurde eine Antrumfistel in Form einer trichterförmigen Einziehung am Alveolarkamm in Gegend oben links 6 festgestellt. Es sind vorhanden oben links 1—4 und 7, es fehlen 5 und 6. Nach Spülung und Reinigung der Kieferhöhle am 25. 11. 29 Umschneidung der Oeffnung, Trichter nach innen geschlossen, alsdann Lappenplastik wie oben.

Am 23. 1. 30. In Gegend oben links 6 ist der Alveolarkamm von dem überpflanzten Lappen bedeckt. Der Fornix ist nicht nennenswert verändert, nur in Gegend von oben links 7 entsprechend der Entnahmestelle des Lappens eine Spur verkürzt. Es besteht keine Verbindung mit der Kieferhöhle. Patientin hat keine Beschwerden.

Fall 6: Bei einem jungen Manne wurde bei Extraktion von oben links 6 die Kieferhöhle eröffnet und sofort durch Tampon verschlossen. Nach 3 Tagen beim Tamponwechsel fließt Eiter aus der Höhle und auch aus der linken Nase. Es werden 3 Wochen lang Spülungen durch die Oeffnung vorgenommen, durch die zunächst eine Besserung eintritt. Es werden dann aber von neuem Eiterung, Erkrankung der Membran und polypöse Fetzen festgestellt.

Am 24. 10. 29 Radikaloperation des Empyems. Es sind vorhanden oben links 1—5 und 7 und 8; auf der Höhe bei oben links 6 befindet sich eine notizbleistiftdicke Oeffnung.

Am 30. 10. 29 Lappenplastik aus der Wange, glatte Heilung.

Am 3. 12. 29. Da der Stiel etwas stört, Durchtrennung des Stieles und Rücklagerung des Wangenteiles.

Bei der späteren Nachuntersuchung keine Beschwerden, in der Lücke von oben links 6 ist auf dem Alveolarkamm der Decklappen gut sichtbar. Fornix vestibulae völlig erhalten.

Fall 7: Bei einem 22jährigen jungen Manne wurde im August 29 bei Extraktion von oben rechts 6 die Kieferhöhle eröffnet. Nach etwa 4 Wochen Eiterung aus der rechten Nase. Am 14. 9. 29 wird Antrum-Empyem und Verbindung mit der Kieferhöhle festgestellt. Es sind vorhanden oben rechts 1—5 und 7, die Fistelöffnung befindet sich auf der Höhe des Alveolarkammes in der Lücke von oben rechts 6. Am 2. 10. 29. Nach Spülung und Reinigung des Antrums vom Munde aus, Lappenplastik wie oben, glatte Heilung.

Am 25. 1. 30. Keine Beschwerden, der Decklappen ist deutlich sichtbar, Fornix ist nicht verkürzt.

Fall 8: Richard Wolter, 19 Jahre alt.

Im August 28 bemerkte Patient eine Schwellung der rechten Wange. Da die Schwellung nicht zurückgeht, im Gegenteil immer mehr zunimmt, wird derselbe im Mai 29 der Universitäts-Klinik überwiesen. Es wird eine Antrumzyste festgestellt. Am 13. 5. 29 Radikaloperation der Zyste. Es bleibt oberhalb von oben rechts 6 eine Oeffnung bestehen, die durch Lappenplastik aus der Wange geschlossen wird.

Am 25. 1. 30. Die Oeffnung ist definitiv geschlossen, die Plastik gut verheilt, Patient hat keinerlei Beschwerden, Fornix vestibulae nicht verkürzt. Es sind sämtliche Zähne vorhanden.

Fall 9: Richard Wiesner, 40 Jahre alt.

Im Mai 28 bemerkte Patient eitrigen Ausfluß aus der rechten Nasenseite. Im September 28 wird durch Spezialarzt ein Antrum-Empyem festgestellt, Spülungen von der Nase aus. Im Oktober stellt Zahnarzt durch Röntgenaufnahme eine radikuläre Zyste fest. Bei Extraktion von oben rechts 7 wird das Antrum eröffnet. Im November 28 wird Patient der Universitäts-Klinik überwiesen, hier zunächst Spülungen. Es sind vorhanden oben rechts 1—6, die Fistelöffnung befindet sich auf dem Alveolarkamm in Gegend oben rechts 7.

Am 3. 12. 28. Schließung der Oeffnung durch Lappenplastik wie oben.

Am 25. 1. 30. Patient hat seitdem keine Beschwerden, Fistelöffnung definitiv geschlossen, Vestibulum nicht nennenswert verkürzt.

Fall 10: Bei einer 41jährigen Frau wird bei Extraktion von oben rechts 6 im Mai 29 die Kieferhöhle eröffnet. Ende August 29 wird in der Universitäts-Klinik eine Antrumfistel festgestellt. Es sind vorhanden oben rechts 1—4, 7 und 8, es fehlen 5 und 6. Die Fistelöffnung befindet sich auf dem Alveolarkamm in Gegend oben rechts 6, sehr nahe dem Zahnhals von oben rechts 7. Am 12. 10. 29. Verschluß der Oeffnung durch Lappenplastik wie oben.

Am 25. 1. 30. Patientin hat keinerlei Beschwerden. Die Fistel ist verschlossen, der Decklappen gut sichtbar, das Vestibulum nicht verkürzt.

Fall 11: Bei einer 42jährigen Frau wird bei Radikaloperation einer Antrum-Zyste im Jahre 25 die linke Kieferhöhle eröffnet. Es wird vergeblich versucht, den Defekt durch Plastik zu decken. Seitdem besteht Verbindung zwischen Antrum und Mundhöhle.

Am 7. 1. 29 wird Patientin der Universitäts-Klinik überwiesen, es wird eine Antrum-Fistel festgestellt. Es sind sämtliche Zähne vorhanden, die Oeffnung befindet sich oberhalb von oben links 6.

Am 25. 1. 29 nach Spülung und Reinigung der Kieferhöhle Lappenplastik wie oben.

Am 25. 1. 30. Die Fistel definitiv geschlossen, keine Beschwerden, Vestibulum nicht verkürzt.

Fall 12: Bei einem 38jährigen Manne wird in der Universitäts-Klinik am 26. 9. 28 ein Antrum-Empyem, ausgehend von oben links 7, festgestellt. Bei Extraktion von oben links 7 wird die Kieferhöhle eröffnet. Es werden nun etwa 7 Wochen lang Spülungen vom Munde aus bis zur Reinigung des Antrums vorgenommen. Es sind vorhanden oben links 1—6 und 8. Die Fistelöffnung befindet sich auf der Höhe des Alveolarkammes in Gegend oben links 7.

Am 28. 1. 29. Lappenplastik wie oben.

Am 25. 1. 30. Keine Beschwerden. Der Decklappen ist gut angeheilt, nur am Lappenstiel hat sich eine Brücke gebildet, durch die das Vestibulum etwas verkürzt ist. Nach Durchtrennung des Stieles und Zurücklagerung des Wangenteiles ist das Vestibulum wieder normal.

Fall 13: Bei einem 57jährigen Manne wird im November 29 bei Extraktion von oben rechts 6 und 7 die Kieferhöhle eröffnet. Nach der Traktio entleert sich Blut aus der Nase und 3 Tage später Eiter. Nach Spülung, die Mitte Januar von einem Nasenarzt durch die Fistel vom Munde aus vorgenommen wird, hat Patient nichts mehr von Eiterung bemerkt. Am 4. 2. 30 wird Patient zum plastischen Verschluß des Defektes der Universitäts-Klinik überwiesen. Es sind vorhanden oben rechts 1—3, die anderen Zähne fehlen. Auf dem Alveolarkamm in Gegend oben rechts 6 befindet sich eine linsengroße Oeffnung. Bei Spülung entleert sich kein Eiter mehr. Lappenplastik wie üblich, glatter Verlauf, Heilung gut, Fistel verschlossen. Vestibulum nicht verkürzt.

Fall 14: Bei einer 47jährigen Frau wurde vor 4 Jahren bei Extraktion von oben links 7 und 8 die Kieferhöhle eröffnet. Seitdem entleert sich in größeren Zeitabständen Eiter in die Mundhöhle. Mitte Januar 30 wird Patientin der Universitäts-Klinik überwiesen. Zahnloser Kiefer. In der Umschlagsfalte in Gegend oben links 6 befindet sich eine linsengroße Oeffnung, aus der sich auf Druck nur wenig Eiter entleert. Bei Spülung kein weiterer Eiter.

Am 14. 2. 30 Lappenplastik wie üblich. Glatter Verlauf, Heilung gut. Bei der Nachuntersuchung Fistel definitiv geschlossen, Fornix gut erhalten.

Aber nicht nur bei diesen kleinen Antrum-Oeffnungen, auch bei frischen großen Eröffnungen der Kieferhöhle, bei denen ein unmittelbarer Verschluß unerläßlich ist, hat sich die beschriebene Art der Lappenplastik bewährt.

Schließlich hat Axhausen wiederholt mit bestem Erfolg durch solche Lappenplastik die Antrum-Oeffnungen geschlossen, welche bei partiellen Oberkieferresektionen wegen beginnenden Karzinoms am Alveolarfortsatz entstehen, wobei es überraschend war, wie breite Lappen man der Wangenschleimhaut ohne irgendwelche funktionelle Beeinträchtigungen entnehmen kann.

Die oberen in der Fossa canina gelegenen kleinen und mittleren Antrum-Mundhöhlenverbindungen plastisch zu schließen, ist verhältnismäßig einfach

und wird am besten nach der Lautenschläger schen Methode, wie ich sie bereits weiter oben beschrieben habe, durchgeführt.

Schwieriger ist schon die operative Aufgabe bei den weiten Oeffnungen der nach Partsch I operierten übergroßen Zysten. Zur Schließung dieser großen Defekte ist die Operation nach Lautenschläger nicht angebracht, da das benachbarte Material zum plastischen Verschluß nicht ausreicht. Auch hier gibt der seitliche Wangenlappen eine ausgezeichnete Möglichkeit, die äußere Decke der großen Oeffnung herzustellen.

Das Verfahren ist nach Axhausen folgendes:

Zunächst wird zur Bildung zweier seitlicher Lappen das große Loch umschnitten, wobei der zahnwärts liegende Lappen nicht breit zu sein braucht, da sich dieser Rand samt der anschließenden Zystenwand nach stumpfer Ablösung gut nach innen verlagern läßt. Die abgelösten und nach innen umgeschlagenen Lappen werden dann durch Naht vereinigt. Es wird nun der seitliche Decklappen, wie vorstehend beschrieben, gebildet. Nach Verschluß der Entnahmestelle wird dieser Decklappen über den Defekt herüber geklappt und genau vernäht.

Die Heilung verlief bei den so operierten Fällen ohne jede Störung. Auch eine irgendwie nenenswerte Verkürzung des Vestibulums ist nicht eingetreten.

Zusammenfassend glaube ich, nach den geschilderten Erfahrungen sagen zu können, daß heutzutage alle Antrum-Mundhöhlenverbindungen ohne große Schwierigkeiten und ohne Gefahr der Rückfälligkeit auf operativ plastischem Wege beseitigt werden können. Die vorher angegebenen Methoden des Verschlusses durch seitliche Wangenlappen seien hierfür besonders empfohlen.

Zum Schluß möchte ich nicht verfehlen, Herrn Professor Axhausen für die Zuteilung der Arbeit und für seine liebenswürdige Unterstützung bei derselben, meinen herzlichsten Dank zu sagen.

Schriftennachweis:

1. Axhausen: a) Ueber den plastischen Verschluß von Antrum - Mundhöhlenverbindungen. Dschr. Mschr. Zahnheilk. 1930, Heft 3.
   — b) Der Plastische Verschluß der Antrum - Mundhöhlenverbindungen. Der Chirurg 1929, Heft 25.
2. Brandt: Chirurgie für Zahnärzte.
3. Adrion-Hönig: Chirurgie der Mundhöhle. Fortschr. Zahnheilk. 1926, Band II.
4. Moral: Chirurgie der Mundhöhle. Fortschr. Zahnheilk. 1925, Bd. VI.
5. Hesse: a) Fehlgriffe in der zahnärztlichen Chirurgie. Fortschr. Zahnheilk. Jahrg. 3, Bd. IV.
   — b) Fehlgriffe in der zahnärztlichen Chirurgie. Fortschr. Zahnheilk. Jahrg. 4, Bd. III.
6. Hajek: Ein Beitrag zur Kenntnis des dentalen Empyems der Kieferhöhle. Wien. klin. Wschr. 1908, Nr. 16.
7. Williger: Zahnärztliche Chirurgie 23.
8. Marziani: Zur Behandlung der Epulis. Z. Stomat., Jahrg. 1925.
9. Kumer und Wolf: Operation und Radiumbehandlung der Epulis. Z. Stomat., Jahrg. 26.

10. Mayer: Ueber die Entstehung und den operativen Verschluß von Kieferhöhlenfisteln. Wien. med. Wschr. 1921, Nr. 48.
11. Lautenschläger: a) Die Resultate meiner Kieferhöhlenplastik. Verh. Laryng. Ges. Berlin 1914, Bd. IV.
— b) Plastischer Verschluß der radikal operierten Kieferhöhle. Z. Ohrenheilk. 1911, Bd. 62.
12. Ganzer: Neue Wege des plastischen Verschlusses von Gaumendefekten. Berl. klin. Wschr. 1917, Bd. 9.
13. Fleischmann: Ein einfaches Verfahren zum plastischen Verschluß von Kieferhöhlen - Mundfisteln. Arch. Ohrenheilk. 1928, Beitr. 117.
14. Schmidt, H.: Ueber den plastischen Verschluß von Mundhöhlenfisteln. Diss. Berl. 1926.
15. Zange: Zum plastischen Verschluß von Kieferhöhlen - Mundfisteln. Beitr. z. Anat. d. Ohres 1926, Beitr. 23.
16. Stein: Der Verschluß von Gaumendefekten durch gestielte Lappen nach der Ganzerschen Methode. Dtsch. Mschr. Zahnheilk. 1921, Nr. 8.
17. Frenzel: Klapplappenplastik zum Verschluß von Kieferhöhlen - Mundfisteln. Beitr. z. Anat. d. Ohres 1929, Beitr. 27.

Lebenslauf

Am 20. Februar 1888 wurde ich, Erich Wichmann, als Sohn des Stadtrats Ernst Wichmann zu Eschwege (Reg.-Bez. Kassel) geboren. Nach Absolvierung des dortigen Gymnasiums studierte ich an den Universitäten Marburg (S.-S. 06 — W.-S. 07/08), Berlin S.-S. 08 — W.-S. 09/10) und Kiel (W.-S. 10/11) Zahnheilkunde. Im S.-S. 11 bestand ich in Kiel mein zahnärztliches Staatsexamen. Oktober 11 bis Oktober 12 diente ich als Einj.-Freiw. im Inf.-Reg. 71, welches damals in Erfurt stationiert war. Ich war dann bis zum Ausbruch des Krieges als Assistent tätig. 1914—1918 nahm ich als Leutnant der Res. am Kriege teil. Nach Beendigung desselben war ich bis September 20 wieder als Assistent tätig. Seitdem bin ich als praktischer Zahnarzt in Berlin niedergelassen.

Druck: Berlinische Verlagsanstalt G. m. b. H., Berlin NW 87.